Lane Medical Library

Zwei Fälle von
Schläfenabscess im Anschluss an Orbitalphlegmone.

(Aus der Kgl. Universitätsaugenklinik in Greifswald).

Inaugural-Dissertation

zur

Erlangung der Doktorwürde

in der

Medizin, Chirurgie und Geburtshülfe,

welche nebst beigefügten Thesen

mit Zustimmung

der Hohen Medizinischen Fakultät
der königl. Universität Greifswald

am

Freitag, den 15. Februar 1901,

Vormittags 11½ Uhr
öffentlich verteidigen wird

Hermann Niemann,
appr. Arzt aus Helmstedt.

Opponenten:

Herr cand. med. Otto Daske.
Herr cand. med. Emil Pingel.
Herr cand. med. Paul Wollermann.

Greifswald.
Druck von Julius Abel.
1901.

Gedruckt mit Zustimmung der medicinischen Fakultät.

Referent: Herr Prof. Dr. Schirmer.

Meinen lieben Eltern

in

Dankbarkeit

gewidmet

Digitized by the Internet Archive
in 2026

https://archive.org/details/IA40154003_0023

Im Verlaufe der letzten zwei Jahre wurden in der hiesigen Universitätsaugenklinik zwei Fälle von Orbitalphlegmone behandelt, bei denen sich im Anschluss an die Erkrankung der Augenhöhle grosse Abscesse in der Schläfengegend ausbildeten.

Ähnliche Beobachtungen sind, wenn auch verhältnismässig selten, von anderer Seite veröffentlicht.

Aus den Krankengeschichten und Sektionsbefunden, soweit sie sich in der mir zugänglichen Litteratur befinden, will ich zunächst das in Kürze hervorheben, was uns bei der Beurteilung unserer Fälle und bei der Beantwortung der Frage nach dem näheren Zusammenhang zwischen Orbitalphlegmone und Schläfenabscess überhaupt unterstützen könnte.

Spencer Watson*) betont, dass bei Periostitis der Orbita sich die Schwellung von den Lidern oft auf die Schläfengegend ausdehne, ev. mit Abscessbildung unter dem M. temporalis und in der Fossa zygomatica.

*) Spencer Watson, On the diagnosis of periostitis in the orbit. Practitioner. Jan. 1872. p. 17. Ref. in Nagels' Jahresb. f. 1873 S. 462.

Bei dem von Panas*) beschriebenen Falle hatte sich eine linksseitige Orbitalphlegmone im Verlauf eines spontan entstandenen Gesichtserysipels entwickelt. Der 21jährige Kranke, bei dem übrigens auch der Bulbus in ausgedehntem Masse mitergriffen war, hatte wenig Schmerzen und kein Fieber. Im Verlauf der 4. Krankheitswoche wurde eine Punktion am inneren Augenwinkel gemacht, aus welcher sich etwa ein Kaffeelöffel voll Eiter entleerte. Am Ende der 7. Woche erfolgte nach mehrtägigen Schmerzen eine Perforation des linken Trommelfells mit andauerndem Eiterausfluss. In der 10. Woche stellte sich eine Anschwellung der Schläfengrube ein, und nach weiteren zehn Wochen wird hier eine tiefe Fluktuation gefühlt. Nach einigen Tagen wird eine bis auf den Knochen gehende Incision gemacht, aus der sich aber nur wenig Eiter entleert, welcher sich unter dem Periost angesammelt hatte. Auf dem Schläfenbein zeigen sich 2 Perforationen, durch welche die Sonde in die Schädelhöhle eindringen kann, aus denen aber kein Eiter herausfliesst. Bald darauf wird der Kranke von einem neuen Erysipel befallen, nach dessen Heilung Steifigkeit im Nacken, Schlingbeschwerden und Neigung zu Somnolenz hinterbleiben. Nach stärkerem Fieber und Cerebralerscheinungen stirbt dann der Kranke.

Bei der Sektion ergiebt sich, dass Art. und Ven.

*) Panas, Gaz. des hôp. 1873 p. 1148 Ref. i. Schwendt, Inaug.-D. Basel, 1882.

ophth. und ebenfalls der Sinus cavernosus durchgängig sind. Ausser einem grossen Hirnabscess findet sich eine ausgedehnte Meningitis. Die Dura über den oben erwähnten Perforationen war intakt und ohne gröbere Veränderungen. Eine weitere Perforation hatte eine direkte Kommunikation zwischen Schädelinnerm und Paukenhöhle geschaffen.

Bei dem von Rednik*) mitgeteilten Falle zeigte sich bei dem 54jährigen Tagelöhner neben den Symptomen einer Orbitalphlegmone eine Geschwulst in der linken Schläfengegend. Es wurde nach vorn von der Art. temp. ein vertikaler Schnitt gemacht, aus dem sich viel penetrant riechender Eiter entleerte. Mit der Sonde stiess man auf entblössten Knochen. Nach 5 Tagen hatte sich auch eine rechtsseitige Orbitalphlegmone ausgebildet, der Kranke war soporös, ausserdem waren auffällige Sprachstörungen eingetreten. Am 9. Tage erfolgte der Tod.

Bei der Sektion ergab sich vor allem eine ausgebreitete eitrige Thrombose der venösen Blutbahnen beider Augen und im Innern des Schädels; in geringem Grade waren auch die Venen des Gesichtes beteiligt. Am Coronalteil der linken Stirnbeinschuppe zeigte sich der Knochen gelblich gefärbt. Zwischen Dura und Knochen befand sich eine dünne Eiterschicht. Daneben war Encephalitis und Meningitis vorhanden.

*) J. Rednik, Entzündung des Zellgewebes hinter dem Augapfel in Folge von Entzündung der Vena ophthalmica. Wien. med. Presse 1875 No. 18. Ref. in Nagels Jahresb. 1875 S. 434.

Ausführlicher hat sich zuerst Leber*) mit den Schläfenabscessen bei Orbitalphlegmone befasst. Ausser drei von ihm selbst beobachteten Fällen hat er im wesentlichen das auch im Vorhergehenden beigebrachte Material verwendet.

1. Fall von Leber. Bei einem etwa 25jährigen Mädchen hatte sich ohne vorhergehende Verletzung eine abscedierende Entzündung des Orbitalgewebes der rechten Seite ausgebildet. Durch ausgiebige Incisionen, aus denen sich Eiter entleerte, konnte keine Wendung zum Bessern erreicht werden. Während sich auch am Bulbus schwere Veränderungen einstellten, bildete sich oberhalb der rechten Schläfengegend ein grosser tiefsitzender Abscess, nach dessen Öffnung der Knochen sich blossgelegt fand, aber ohne fühlbare Rauhigkeit oder Arrosion. Ein direkter Zusammenhang zwischen diesem Abscess und dem der Orbita bestand nicht; der letztere schien vom Orbitalgewebe und nicht von der knöchernen Wand der Orbita auszugehen, da man mit der Sonde nicht auf blossliegenden Knochen kam. Das Fieber war mässig. Keine mit Sicherheit auf Meningitis zu beziehenden Symptome waren vorhanden. Einige Wochen nach der Aufnahme starb die Patientin.

Bei der Section lag der Knochen in der Gegend der Sutura coronaria bloss und zeigte hier auf seiner Aussenfläche einige kleine Rauhigkeiten. Innen war hier die Dura mit dem Knochen verklebt. An der

*) v. Graefe's Archiv für Ophthalmologie XXVI 3 S. 245 ff.

Decke der Orbita fand sich eine cariöse Stelle des Knochens mit einer kleinen Perforation. Über das Verhalten der Orbitalvenen und des Sinus cavernosus finden sich in dem Bericht keine Angaben. Im Gehirn Abscesse und Extravasate. Pia stark injiciert, kleine Venen derselben thrombosiert.

2. Fall von Leber. Bei dem 6 Wochen alten Mädchen war von den Eltern zunächst ein Oedem des linken oberen Lides bemerkt worden, welches rasch zunahm. Einige Tage später stellte sich eine Geschwulst in der Schläfengegend ein. Krämpfe oder sonstige Gehirnerscheinungen wurden von den Angehörigen nicht bemerkt. Die Haut über der stark fluktuierenden Geschwulst in der Schläfengegend war nicht gerötet oder heiss, die Geschwulst war nicht wegzudrücken und beim Druck traten keine Hirnerscheinungen auf. Das Kind starb bald nach der Aufnahme.

Bei der Section zeigt sich eine starke Anschwellung des oberen Augenlides durch einen Abscess, welcher einerseits mit einem Abscess der linken Orbita, andererseits mit einem solchen unter der Haut etwas nach vorn vom Temporalmuskel in Verbindung steht. Der Eiter liegt an den meisten Stellen oberhalb des Epicraniums, nur am unteren Ende der Coronarnaht ist das letztere durchbrochen und die Oberfläche des Knochens arrodiert. Die Nahtsubstanz selbst ist vollständig vereitert, wodurch eine bis mehrere Millimeter betragende Diastase herbeigeführt ist. Zwischen der Diastase hin-

durch setzt sich der Abscess an die innere Seite des Schädels fort, wodurch die Dura in grosser Ausdehnung vom Knochen abgehoben ist. Auch an der Innenseite der Dura findet sich ein eitriger Erguss, der in direkter Communication mit dem Abscess der Orbita steht. Im Gehirn zwei Abscesse. Im Sinus cavernosus, S. petrosus sup. und S. transversus der linken Seite ein im Zerfall begriffenes Gerinnsel, welches sich auch in den oberen Teil der Vena jugularis fortsetzt. In der Lunge multiple kleine Abscesse.

Bei dem 3. der von Leber veröffentlichten Fälle, auf dessen im übrigen interessante Einzelheiten einzugehen nicht unsere Aufgabe ist, hatte sich eine linksseitige Phlegmone der Parotis- und Temporalgegend an eine rechtsseitige Orbital-Phlegmone angeschlossen. Die Section ergab Eiteransammlung in beiden Sinus cavernosi und im Sinus circularis. Parotis und umgebendes Bindegewebe sowie der M. temporalis der linken Seite von zahlreichen kleinen Eiterherden durchsetzt, welche im Muskel bis dicht an die Pars squamosa des Schläfenbeins sich erstrecken.

Cuignet*) teilt einen Fall von Gesichtserysipel und daran sich anschliessender Orbitalphlegmone auf beiden Seiten mit. Bei dem etwa 15jährigen Mädchen bildete sich nach etwa 14 Tagen unter Ansteigen des Fiebers und Zunahme des Schwächegefühls links ein

*) Cuignet, Erysipèle facial, périophthalmique et cérébrale. Mort. Recueil d'Ophth. 1879 S. 65. Ref. in Michels Jahresb. für 1879.

Abscess in den Lidern und in der Orbitotemporalgegend, der in den nächsten Tagen reichlich Eiter entleerte. Ein Einstich in das infiltrierte Orbitalgewebe nach aussen vom Bulbus förderte keinen Eiter zu Tage. Das Allgemeinbefinden verschlechterte sich, das Sensorium war benommen und die Kranke von heftigen Kopfschmerzen gequält. Nachdem tags zuvor Delirium und Coma eingetreten war, erfolgte der Tod. Eine Section wurde nicht gemacht.

Bei dem $1^1/_2$jährigen Knaben, von dem Stuffler*) berichtet, hatte sich ohne auffindbare Ursache ein retrobulbärer Abscess gebildet. Das Fieber war hoch, der Knabe war comatös und zeigte von Zeit zu Zeit Convulsionen. Bei der Incision entleerte sich eine grosse Menge rahmigen mit Blut gemischten Eiters. Eine Besserung des Allgemeinbefindens wurde durch diesen Eingriff nicht erreicht; im Gegenteil die cerebralen Erscheinungen steigerten sich und das Fieber nahm zu, und in ziemlich kurzer Zeit bildete sich eine Anschwellung unter der Kopfhaut in der Temporoparietalgegend, die Fluctuation zeigte. Durch eine Incision wurde eine grosse Menge eitriger Flüssigkeit zu Tage gefördert. Nach Entfernung eines über 2 cm langen Sequesters aus dem Scheitelbein entleerte sich eine neue reichliche Eitermenge. Die Dura war darunter hyperaemisch und oedematös. Der Schädelabscess schloss

*) Stuffler. Ascesso endocranica consecutivo ad ascesso retrobulbare. Annali di Ott. 1894 p. 483.

sich nach 8 Monaten, nachdem schon vorher in der Orbita vollkommene Heilung eingetreten war.

Bevor ich zur ausführlicheren Behandlung der in der hiesigen Universitätsaugenklinik beobachteten Fälle übergehe, will ich noch zwei Arbeiten erwähnen, in denen ähnliche Komplikationen beschrieben werden, über die aber ausführlicheres Material nicht zu beschaffen war.

Pitha, österr. Zeitschr. für prakt. Heilk., 1859, No. 1 (in der Abhandlung von Leber angeführt).

Holt, Orbital cellulitis, the inflammation spreading to the temporal region, to the neck, obstructing deglutition, and to the brain, causing death. Transact. of the american. ophth. soc. Twenty eighth meeting. p. 295.

In unserem ersten Falle handelte es sich um den 56jährigen Werkmeister F. D., der sich am 31. Jan. 1899 das rechte Oberlid an einem Haken verletzt hatte. Die Wunde blutete nur wenig, bald stellte sich aber eine erhebliche Anschwellung der Lider ein. Am nächsten Tage waren die Lider gerötet, geschwollen und schmerzhaft; das Sehvermögen war nicht beeinträchtigt. Da die Schwellung sich bald bis auf die rechte Seite des Halses ausdehnte und die heftigen Schmerzen den Patienten nachts nicht mehr schlafen liessen, liess er sich auf Anraten des behandelnden Arztes am 3. Febr. in die Kgl. Universitätsaugenklinik zu Greifswald aufnehmen.

Status am 3. Febr.

Kräftiger Mann. Beträchtliche Rötung, Schwellung und Schmerzhaftigkeit der rechten Augenlider. Die Kopfhaut ist auf der rechten Seite bis auf das Hinterhaupt und bis an den Warzenfortsatz oedematös und schmerzhaft, zeigt aber keine Rötung. Die rechte Gesichtshälfte gerötet und schmerzhaft, die oedematöse Schwellung hier aber weniger ausgesprochen. Am rechten M. sternocleidom. ist ein geschwollenes Drüsenpacket zu fühlen, das bei Berührung Schmerzen verursacht. Medial auf dem Oberlid eine längliche, schmierig belegte Wunde, aus der sich Eiter ausdrücken lässt. Mit der Sonde gelangt man nirgends tiefer in das Orbitalgewebe hinein. Bei der Palpation erscheinen die Gewebe alle bretthart infiltriert.

Die Bindehaut ist gerötet, die des Bulbus chemotisch. Es besteht Exophthalmus mässigen Grades.

Klagen über Schmerzen im Kopf, in der rechten Augenhöhle, in der rechten Gesichtshälfte und an der rechten Seite des Halses. Temp. 39,1. Kein Appetit.

In Narkose wird sogleich eine ziemlich tiefe Incision parallel dem Supraorbitalrande durch die ganze Breite des Oberlides gemacht. Es entleert sich nur aus den oberflächlichen Gewebsschichten Eiter. Tamponade der Wunde und feuchter Borsäure-Verband. Temp. abends 38,8.

Der Eingriff bleibt ohne wesentlichen Einfluss auf das Allgemeinbefinden und das Fieber. Die Nächte

sind schlaflos wegen heftiger Schmerzen, und in den nächsten Tagen nimmt das Oedem über dem Schädeldach noch zu. Mehrere kleine Abscesse am Unter- und Oberlid werden geöffnet. Aus der Tiefe entleert sich nirgends Eiter. Das Orbitalgewebe ist nur infiltriert; ein grösserer Abscess ist nicht zu bemerken.

Am 7. Febr. zeigt die Haut der rechten Stirnhälfte und der Wange, ferner der Nase und des rechten Ohres eine scharf abgesetzte erysipelatöse Rötung. Die Lider des linken Auges sind stark oedematös geschwollen, so dass das Auge nicht geöffnet werden kann. Die Wunden sehen gut aus, Eitersekretion gering, das rechte Auge kann besser geöffnet werden. Das Allgemeinbefinden ist leidlich. Nach einer Morphiuminjektion tritt endlich ein vierstündiger Schlaf ein. Das Erysipel wird mit Sublimatumschlägen behandelt, die Ränder mit Jodtinktur gepinselt.

Das Erysipel nimmt in den nächsten Tagen nicht zu und das Allgemeinbefinden bessert sich; aber das Oedem hat sich bis über beide Tubera pariet. ausgedehnt.

Am 10. Febr. stellt sich eine stärkere Anschwellung der Schläfengegend ein, als ob in der Tiefe sich ein entzündlicher Prozess abspielte. Mit der Sonde werden von den Lidwunden aus zwei bis unter die Fascia temporalis reichende Abscesstaschen ausfindig gemacht. Hierauf wird eingeschnitten und es entleert sich ziemlich viel Eiter. Auch aus der Tiefe der Orbita

entleert sich durch eine Incission im untern Lide reichlicher Eiter.

Am folgenden Tage ist über der ganzen rechten Kopfhälfte tiefe Fluctuation zu fühlen, ebenso im Bereich des rechten vorderen Halsdreiecks. Nach Abrasieren der Haare wird eine tiefe Incision gemacht, die vom äusseren Orbitalrande ausgeht und einen sehr grossen unterhalb der Galea und oberhalb der Fasc. temp. prof. gelegenen Eiterherd eröffnet. Um denselben bis in seine letzten Ausläufer freizulegen, erweist es sich als nötig, den Schnitt etwa in horizontaler Richtung oberhalb des Ohres bis zur Prot. occipital. ext. zu verlängern. Überall stösst man auf speckig infiltriertes Gewebe, in der Tiefe findet sich dicker, rahmiger Eiter und zerfallendes Gewebe. Es müssen ferner noch vor dem Ohr und über dem Warzenfortsatz senkrecht auf dem Hauptschnitt stehende Entspannungsschnitte gemacht werden. Das nekrotische Gewebe wird zum Teil entfernt, die spritzenden Gefässe werden unterbunden. In der Schläfengegend sieht man eine mittelgrosse thrombosierte Vene. Die Wunde wird mit Jodoform bepudert und mit feuchten Borsäure-Tampons tamponiert. Am Halse wird ebenfalls der oberflächlich gelegene Abscess incidiert und tamponiert. Das Fieber zeigt danach nur einen vorübergehenden Abfall, bald erreicht es wieder seine frühere, wenn auch mässige Höhe.

Während diese sehr grosse Wundfläche sich all-

mählich reinigt, entstehen im Verlauf der nächsten Woche noch 4 weitere Abscesse, welche incidiert und tamponiert werden. Zunächst ein Eiterherd über den linken Tuber parietale. Dann eine grosse Eiterhöhle an der rechten Wange, die bis unter den Jochbogen reicht, und durch die der Ductus parot. quer hindurchzieht. Gleichzeitig hiermit ein zweiter Abscess unter dem Unterkiefer. Zuletzt, am 18. Febr., wird dann ein Abscess unter dem Kinn, der etwa einen Esslöffel voll Eiter enthält, geöffnet.

Alle diese Abscesse, die noch eine geringe Temperatursteigerung unterhielten, waren gut abgekapselt und zeigten bald nach ihrer Eröffnung gute Granulationsbildung. Mit der Eröffnung des letzten fiel dann auch das Fieber definitiv ab.

Währenddessen, etwa vom 12. II. ab, hatte sich auch das Allgemeinbefinden des Patienten verschlechtert. Er wird schläfrig und unbesinnlich. Nachts sucht er sich den Verband loszureissen und scheint etwas zu delirieren. Doch überdauerte dieser Zustand den Abfall des Fiebers nur um etwa 7 Tage.

Die Eitersekretion aus der Orbita, die kurze Zeit sehr reichlich gewesen war, hört bald vollständig auf und die Verheilung sämtlicher Wunden geht prompt vor sich. Durch breite Heftpflasterstreifen und später durch Suturen mit Silberdraht werden die Wundränder einander genähert und hierdurch die Heilung beschleunigt.

In der zweiten Hälfte des März entleert sich dann noch spontan ein kleiner oben hinter dem Ohr gelegener Eiterherd.

Mitte April entsteht auf dem linken Auge ein etwa 2 mm langes Hornhautinfiltrat, das mit Sublimatsalbe behandelt wird und nach einigen Tagen wieder resorbiert ist.

Am 23. Apr. kann der Patient aus der Klinik entlassen werden. Die Wunden haben sich im wesentlichen gut geschlossen, nur an dem Hauptschnitt, der eine breite Narbe hinterlassen hat, granulieren noch einige Stellen, andere sind mit Schorf bedeckt. Die rechte Pupille ist dauernd enger als die linke geblieben.

Visus: R E, S = $^1/_3$

L + 1,0 D, S = 1.

Seitdem hat sich der Patient in längeren Zwischenräumen noch wiederholt hier vorgestellt. Er hat sich körperlich allmählich wieder vollkommen gekräftigt und seine Arbeit wieder aufgenommen. Sämtliche Narben sind fest und widerstandsfähig und nur das rechte Ohr ist dauernd etwas tiefer stehen geblieben.

Der andere Fall betraf die 15jährige Schnitterin R. C. Sie bemerkte 8 Tage vor ihrer am 5. Nov. 1900 erfolgten Aufnahme eine schmerzhafte Anschwellung unter dem rechten Ohre, die sich in wenigen Tagen nach dem Unterkiefer und besonders nach dem rechten Auge ausdehnte. Das Oberlid schwoll stark an und der Augapfel drängte nach vorn. Die Sehkraft war

nicht merklich verschlechtert. Die Schmerzen nahmen derart zu, dass Patientin keine Nahrung mehr zu sich nehmen konnte. Seit mehreren Tagen hatte sie auch Fieber.

Status am 5. Nov.

Kleines, mässig kräftiges Mädchen. Fieber 40°.

Rechtes Auge: Starke Schwellung und Rötung des Oberlides, Bindehaut chemotisch. Die Lidspalte ist kaum zu öffnen. Erheblicher Exophthalmus. Die ganze Umgebung bis zum Unterkiefer stark oedematös. Das Oedem setzt sich auch über den Nasenrücken auf die Lider der andern Seite fort. Fundus: Nur Venen etwas stärker gefüllt und geschlängelt. Linkes Auge: Fundus normal.

Es wird zunächst eine Incision im rechten Oberlid gemacht, durch die sich aber kein Eiter entleert. Ein Drain wird eingelegt und das Auge feucht verbunden.

Am 7. Nov. hat sich eine Schwellung des ganzen Gesichtes, besonders stark in der rechten Schläfengegend ausgebildet. Auch die ganze Kopfhaut ist oedematös. Es wird nach entsprechender Vorbereitung eine Incision in der Schläfengegend von vorn oben nach hinten unten gemacht. Solange der Schnitt noch nicht den M. temp. getroffen hat, entleert sich kein Eiter. Sobald dieser aber durchtrennt ist, quillt der Eiter in grosser Menge hervor. Es ergiebt sich, dass die ganze Schläfengrube von einem grossen Eiterherd eingenommen ist, der seinen Sitz unterhalb des Muskels,

unmittelbar auf dem Knochen hat, und von dem aus es möglich war, mit einer Sonde durch die Fissura orb. inf. bis in die Orbita vorzudringen.

Nachdem nach diesem Eingriff für einige Tage alle Erscheinungen und besonders das Fieber sich wesentlich gebessert hatten, steigt am 13. Nov. mittags die Temperatur auf 40,8. In der Vermutung, dass der Process sich auf das Innere des Schädels fortgesetzt habe, wird noch am gleichen Nachmittage nach einem Eiterherd im Schädel gesucht. Zunächst wird die vordere Schädelgrube auf dem Stirnbein, dicht über dem Proc. zygom. eröffnet und die Dura etwa in der Grösse eines Fünfpfennigstücks blosgelegt. Obgleich mit stumpfer Sonde nach allen Seiten hin weit zwischen Knochen und harter Hirnhaut eingegangen wird, findet sich kein Eiter. Sodann wird die mittlere Schädelgrube von der Schuppe des Schläfenbeins aus an zwei Stellen aufgemeisselt. Aus der tieferen von beiden, die unter dem Jochbogen lag, ergiesst sich eine mässige Menge Eiter, der sich zwischen Dura und Knochen angesammelt hatte. Die Dura wird in etwa Markstückgrösse hier freigelegt. Schliesslich wird noch der verdächtig aussehende Proc. zyg. des Os frontale und der Proc. front. des Os zygom. bis zur Ala magna des Keilbeins weggemeisselt, und in der That etwas Eiter hier gefunden. Die ganze Wunde wird mit Essigsaurer Thonerde tamponiert und feucht verbunden. Die Temperatur fällt am nächsten Tage bis auf 38,4 und am 15. sogar bis auf 37,5.

Das Befinden der Patientin in den nächsten 14 Tagen ist im allgemeinen ein zufriedenstellendes. Die Temperatur ist durchschnittlich morgens 37,5 abends 38,5. Die Wunden grannlieren. Die Patientin wird kräftig ernährt.

Am 2. Dezember lässt sich, nachdem das Fieber in den letzten Tagen wieder etwas zugenommen hatte, durch Druck auf eine etwas stärker geschwollene Partie unterhalb der Incisionswunde an einer dem Ohr nahegelegenen Stelle aus den Granulationen ein Eitertropfen ausdrücken. Hier lässt sich eine dünne Sonde ohne jede Gewalt ca. 4 cm. tief einführen. Es wird daher eine bis auf den Knochen reichende Incision gemacht, die senkrecht zu der vorhandenen Schnittwunde bis zu der Gegend vor dem äusseren Gehörgang herabzieht. Dabei stösst man nirgends auf einen eigentlichen Eiterherd. Nur zwei Stellen sehen etwas zweifelhaft aus. Der Knochen ist überall unverändert. Sodann wird die temporale Knochenwand der Orbita in noch grösserer Ausdehnung, zumal nach hinten hin fortgenommen, da auch diese Partien osteomyelitisch erkrankt waren.

Das Fieber fällt in den folgenden Tagen nicht und die Wunden sehen zum Teil schmierig aus. Am 9. Dez. wird eine circumscripte Anschwellung auf dem rechten Stirnbein, etwas seitlich von der Mittellinie, die sich im Laufe des vorhergehenden Tages entwickelt hatte, von der Wunde aus unter der Haut incidiert, und es entleert sich reichlich Eiter.

Am 13. Dez. wird ein neuer Eingriff nötig. In der vor dem Ohr gelegenen Schnittwunde zeigt sich nämlich etwas über der Höhe des äusseren Gehörganges ein Eiterpunkt. Man kann mit der Sonde ohne jede Gewalt tief in der Richtung nach unten vorn eindringen. Es wird daher hier eine Incision gemacht, und es ergiebt sich, dass der untere Teil des Schläfenbeins erkrankt ist. Mit dem scharfen Löffel werden eine Menge Sequester entfernt. Es wird nun auch direkt von der Haut aus auf die oben erwähnte Stelle des Stirnbeins eingegangen, und auch hier wird der Knochen stark arrodiert gefunden. Mehrere Sequester werden mit dem scharfen Löffel entfernt.

Erst mehrere Tage nach dieser Operation fällt das Fieber. Nur abends überschreitet die Temperatur noch eine zeitlang die normalen Grenzen. Das Allgemeinbefinden bessert sich. In der Tiefe lösen sich nach und nach noch einzelne Knochensequester, die sich leicht entfernen lassen. Anfang Januar ist dann das Fieber vollständig geschwunden. Das Allgemeinbefinden ist ein durchaus gutes. Einzelne Sequester werden im Verlauf des Januar noch ausgestossen, ein letzter am 12. Febr., im übrigen ist der Wundverlauf ungestört. Die Wunde schliesst sich überall regelmässig; seit 14 Tagen steht die Patientin auf; der Appetit ist schon etwa seit Weihnachten ein sehr guter, und das Körpergewicht hat erheblich zugenommen. Somit unterliegt es wohl keinem Zweifel, dass auch in diesem noch nicht völlig abgeschlossenen

Fall das Endresultat vollständige Genesung sein wird mit Erhaltung des Augapfels und seines Sehvermögens.

Wenn wir uns nun zur Beantwortung der Frage nach dem näheren Zusammenhang zwischen Orbitalphlegmone und Schläfenabscess wenden, so müssen wir zunächst hervorheben, dass ein rein oberflächliches Weiterschreiten der Phlegmone um den äusseren Orbitalrand herum in die Schläfengrube von vornherein höchst unwahrscheinlich ist. Bei dem Falle von Cuignet hatte sich allerdings ein von den Lidern auf die Orbitotemporalgegend übergreifender Abscess gebildet. Dies wird vielleicht nur ein oberflächlicher Hautabscess gewesen sein, der sich an das Erysipel angeschlossen haben könnte. In allen übrigen Fällen ist besonders die Lage des Abscesses in der Tiefe der Schläfengegend zu betonen. Eine Kommunication zwischen dem Eiter in der Tiefe der Fossa temp. und einem oberflächlichen Lidabscess bestand allerdings auch in dem 2. Fall von Leber und in unserem 1. Fall; vermutlich wird diese aber erst sekundär entstanden sein. Jedenfalls nimmt Leber eine anfängliche Entstehung des Abscesses in der Tiefe der Schläfe an. Und ich glaube, auch in unserm Falle ist dies das Wahrscheinlichere.

Auf welchem Wege nun die Entzündungserreger sich vermutlich aus der Orbita in der Tiefe verbreiten, und speziell in die Schläfengegend, darüber hat sich zuerst Leber in ausführlicher Weise geäussert.

Leber betont, dass die Thrombophlebitis bei der Entwicklung der Orbitalphlegmone eine ausgedehnte Rolle spiele.

Aus dem Fortschreiten der Orbitalphlegmone auf dem Venenwege erklärt Leber unter anderm auch die auffallende Eigentümlichkeit dieser Entzündung, „dass der Eiter in mehreren mitunter sehr zahlreichen ganz kleinen Herden auftritt, so dass durch die Incision überhaupt kein Eiter entleert werden kann, und dass, wenn es auch gelingt, einen Eiterherd zu treffen, wegen der eitrigen Infiltration des übrigen Gewebes und wegen des Bestehens noch anderer Abscesse doch die einmalige Eröffnung den Prozess nicht zum Ablauf bringt.

Da wir im Folgenden öfter darauf zurückgreifen müssen, seien hier zunächst in Kürze die Venenbahnen in der Augenhöhle und in der Schläfengegend und die zwischen beiden bestehenden Verbindungen — im wesentlichen nach Raubers Anatomie des Menschen — geschildert.

Das Blut der die Augenhöhlen füllenden Organe wird in zwei grösseren Venenstämmen gesammelt, Vena ophth. sup. und inf. Beide vereinigen sich zum Sinus ophth., welcher durch die Fiss. orb. sup. hindurch mit dem Sin. cavernosus in Verbindung tritt. Ehe die Vena ophth. inf. sich mit der V. ophth. sup. vereinigt, geht sie meist eine starke Verbindung durch die Fiss. orbit. inf. mit der Ven. facialis prof. ein und steht hierdurch mit dem Plexus pterygoideus in Zusammenhang.

In den Plexus pterygoid. münden nun die aus dem Musc. temp. kommenden Venae tempor. prof. Äste dieser Venen verbinden sich mit Ästen der Vena temp. med., die ihrerseits nach Durchbrechung der Fascia temp. prof. sich mit der Ven. temp. superficialis vereinigt. Letztere verläuft in der Fasc. temp. superf., die eine Fortsetzung der Galea bildet.

Gemäss diesen anatomischen Verhältnissen nimmt Leber beim Entstehen der Schläfenabscesse ein Fortschreiten der Thrombophlebitis durch die V. ophth. inf., den Plexus pterygoideus und die Venae temp. prof. an.

Diese Erklärung Lebers hat etwas sehr Ungezwungenes, und dass die Thrombophlebitis bei der Ausbreitung der Orbitalphlegmone eine grosse Rolle spielt, geht wohl schon aus den oben mitgeteilten Sektionsbefunden hervor. Auch in unserm ersten Falle wurde bei der Eröffnung des temporalen Abscesses eine mittelstarke völlig thrombosierte Vene gefunden, und ich sehe darin einen weiteren und sehr zwingenden Beweis, dass auch hier die Ausbreitung der Eiterung auf dem Venenwege erfolgt ist.

Bei dem Rednickschen Falle ist die vorzugsweise Beteiligung der Venen ganz besonders ausgesprochen.

Bei der Sektion des ersten Falles von Leber wurde auf diesen Punkt nicht geachtet.

Über seinen zweiten Fall urteilt Leber selbst in folgender Weise. „Von der Orbita wird sich die Phlegmone durch die V. oph. inf. auf die Temporalgegend fortgepflanzt haben. Gleichzeitig auf beide

von eitriger Thrombose ergriffenen Sin. cav. und weiterhin durch Vermittlung der Cerebralvenen auf die Gehirnsubstanz selbst. Zugleich scheint aber auch von der Schläfengrube aus der Prozess auf die Schädelhöhle übergegangen zu sein, wie die auf beiden Seiten des Schädels in der Gegend des unteren Teiles der Kranznaht aufgetretene Eiterung und die Diastase dieser Naht beweist. Bei der geringen Dicke des Schädels ist eine Fortsetzung der Entzündung durch die weiche Nahtverbindung ebenso leicht erklärlich, als die Entstehung einer so akuten Nekrose der Schädelknochen selbst; übrigens ist noch daran zu erinnern, dass in dieser Gegend direkte Verbindungen mit den Venen der Schädelhöhle bestehen und zwar durch die Venae mening. med., welche sich durch das Foramen spinosum und ovale nach dem Plexus pterygoid. in der Schläfengrube hinbegeben."

Bei dem 3. Leber'schen Falle, bei dem sich eine linksseitige tiefe Phlegmone der Temporal- und Parotisgegend an eine rechtsseitige Orbitalphlegmone anschloss, nimmt der Autor ebenfalls eine Verbreitung auf dem Venenwege an. Von dem linken Sin. cav. soll die Thrombophlebitis auf die Vena oph. inf. und durch die Fissura orbit. inf. auf dem erwähnten Wege in die Vena temp. prof. übergegangen sein.

Der Fall von Panas fügt sicht weniger gut in das Leber'sche Schema. Panas selbst nimmt jedenfalls an, dass der Prozess sich direkt durch die Fissura orbit.

sup. mit Umgehung des Sin. cav. in das Schädelinnere ausgebreitet habe, und von hieraus nach Zerstörung des Knochens in die Paukenhöhle und die Schläfengegend durchgebrochen sei. Leber hält es für wahrscheinlicher, bei dem frühzeitigen Auftreten der Eiterung in der Trommelhöhle, zunächst eine Verbreitung durch die Ven. oph. inf. auf den Plex. pteryg. und die mit ihm zusammenhängende Vena tympanica anzunehmen, worauf dann von dem inneren Ohr oder von der Schläfengrube aus der Prozess in die Schädelhöhle eindringen konnte.

Dieser von Panas angenommene Durchbruch des Eiters aus dem Schädelinnern durch den Knochen steht wohl fest bei dem von Stuffler veröffentlichten Falle und wird auch vom Autor angenommen. Hier war der Abscess ziemlich plötzlich 2 Tage nach der Eröffnung des retrobulbären Herdes entstanden. Man hatte ferner, schon ehe etwas von einer Schwellung in der Schläfengegend zu bemerken war, in Rücksicht auf die cerebralen Erscheinungen die Wahrscheinlichkeitsdiagnose eines Abscesses im Schädelinnern gestellt. Dass der Abscess zwischen Dura und Knochen älter war als der ausserhalb des Knochens liegende, ging ferner daraus hervor, dass der Knochensequester an der Innenseite mehr arrodiert war als an der Aussenseite. Den Duralabscess denkt sich auch Stuffler auf dem Wege der Thrombophlebitis entstanden.

Kurz erwähnt sei hier noch, dass man sich auch

noch auf andere Weise ein Fortschreiten der Orbitalphlegmone in der genannten Richtung denken könnte. Zunächst wäre es möglich, dass auf dem Wege der Lymphbahnen diese Eiterung sich ausbreitete, dass es sich also um eine Lymphangitis handelte, wie wir sie auch an anderen Körperstellen nach inficierten Verletzungen häufig beobachten. Leider ist über den etwaigen Verlauf von Lymphgefässen aus der Orbita in die Temporalgegend noch gar nichts sicheres bekannt, so dass diese Hypothese anatomisch in der Luft stehen würde. Auch ist ein Übergreifen der Eiterung auf die benachbarten Lymphdrüsen, das doch wohl zu erwarten wäre, bisher noch nie beobachtet worden, und in keinem der letal endigenden Fälle ergab die Sektion Anhaltspunkte für diese Art der Weiterverbreitung. Noch viel weniger dürfte es sich um ein einfaches Vordringen der Eiterung im Gewebe, etwa durch die Fissura orb. inf. hindurch, handeln. Dagegen spricht ganz besonders die relative Schnelligkeit, mit der auch ganz grosse temporale Abscesse zur Entwicklung kommen.

In unseren beiden Fällen wird mit grösster Wahrscheinlichkeit die Infektion den von Leber angegebenen Weg gegangen sein.

Bei unserm ersten Patienten diente eine Wunde, den mikroskopisch im Eiter fast in Reinkultur nachgewiesenen Streptococcen, als Eingangspforte. In der umliegenden Haut zeigten sich heftige Entzündungs-

erscheinungen, welche erst später die für ein Erysipel charakteristischen Merkmale zeigten. Gleichzeitig begann die Entzündung des Orbitalgewebes und bald zeigten sich oberflächliche Abscesse in der Lidhaut. Es handelte sich eben um ein Vordringen der Streptococcen einmal mehr nach der Tiefe das andere Mal mehr nach der Fläche hin. Mit einer gewissen Schnelligkeit hat sich dann die Eiterung auf dem oben näher angegebenen Venenwege in die Tiefe der Temporalgegend weiterverbreitet. Einmal in das lockere und weitmaschige Gewebe unter der Fascia temporalis und der mit dieser zusammenhängenden Galea gelangt, hat sich dann der Prozess mit der hier auch sonst häufig beobachteten Geschwindigkeit verbreitet. Die anderen Abscesse kann man sich auf ähnliche Weise wie den in der Schläfe entstanden denken. Die zeitweise beobachteten psychischen Störungen auf pathologische Veränderungen in den Hirnhäuten zurückzuführen, wäre wohl zu weit gegangen. Ich führe dieselben vielmehr auf die hochgradige Erschöpfung des Patienten durch das langdauernde hohe Fieber und die schlechte Nahrungsaufnahme zurück. Als nach Eröffnung aller Abscesse das Fieber sank, und die Nahrungsaufnahme eine bessere wurde, schwanden die Delirien, die Somnolenz und die Unbesinnlichkeit von selbst.

In unserem zweiten Falle scheint, nach den Angaben in der Anamnese zu schliessen, zunächst ein Erysipel bestanden zu haben. Hieran schloss sich eine

Orbitalphlegmone an, welche auf dem Wege durch die Ven. ophth. inf. etc. zum tiefen Schläfenabscess führte, der in sehr grosser Ausdehnung sich entwickelte und den Knochen in der ganzen Fossa zygomatica und weit über die Schläfenschuppe hinaus freilegte. Besonders schwer gestaltete sich in diesem Falle der Verlauf dadurch, dass die ebenfalls durch Streptococcen verursachte Eiterung sich nicht auf die den Schädel bedeckenden Weichteile beschränkte, sondern an verschiedenen Stellen in die Tiefe griff. So haben wir von vornherein eine Osteomyelitis in der äusseren Orbitalwand, so ist an den verschiedensten Stellen der Knochen durch den eitrigen Prozess angegriffen worden, wie die vielfachen Sequesterbildungen deutlich zeigten, so ist es schliesslich zur Bildung eines Abscesses im Innern der Schädelkapsel zwischen Knochen und Dura gekommen. Ob sich derselbe durch direkte Propagation durch den Knochen hindurch oder ebenfalls durch Inanspruchnahme der venösen Bahnen entwickelt hat, wird mit Sicherheit nicht zu entscheiden sein.

Bei der Beurteilung der Prognose der mit Schläfenabscess komplizierten Orbitalphlegmone wird man zunächst zu berücksichtigen haben, dass der Schläfenabscess an und für sich die Aussichten nicht so sehr trüben würde, dass aber der Prozess, der seine Neigung zur Ausbreitung in den Venenbahnen einmal gezeigt hat, auch sehr leicht zugleich auf das Innere des Schädels sich ausdehnen kann, wie dies thatsächlich in

allen oben mitgeteilten Sektionsbefunden konstatiert wurde. Dass ausserdem die Eiterung von der Schläfengrube durch den Schädelknochen in die Schädelhöhle übergreifen kann, wie das bei dem 2. Fall von Leber und auch unserm 2. Fall zu vermuten ist, ist schon oben erwähnt.

Wie schlecht im allgemeinen die Prognose ist, zeigt der Umstand, dass von den 9 aus der Litteratur gesammelten Fällen 8 letal endeten und nur einer, nämlich der Fall Stuffler, zur Genesung führte. Hierzu würden dann die beiden von mir berichtetn Fälle mit günstigem Ausgang kommen.

Therapeutisch sind das Wichtigste und einzig Wirksame möglichst frühzeitige Incisionen, welche den Abscess bis in seine letzten Ausläufer breit eröffnen sollen. Daher ist bei jeder Orbitalphlegmone der Temporalgegend die grösste Aufmerksamkeit zu schenken und zu incidieren, sowie sich hier Eiter vermuten lässt. Ein besonders wichtiges diagnostisches Hülfsmittel scheint mir hier das Oedem der Galea zu sein, das sich in unsern beiden Fällen viel früher nachweisen liess, als die Fluctuation. Auch der Druckschmerz war in beiden Fällen sehr ausgeprägt. Weiter muss es uns stutzig machen, wenn trotz reichlichen Eiterabflusses aus der Orbita das Fieber dauernd hoch bleibt.

Erfolgt auch auf die radikale Eröffnung des Schläfen abscesses kein Abfall des Fiebers oder gar ein Ansteigen desselben, wie in unserm zweiten Falle, so ist der Verdacht auf ein Fortschreiten der Eiterung in die Schädel-

höhle gerechtfertigt. Dass auch dann die Prognose noch nicht aussichtslos ist, beweist der günstige Verlauf im 2. Fall, wo es nach vergeblicher Aufmeisselung der vorderen Schädelgrube schliesslich gelang, einen Abscess in der mittleren Schädelgrube zu eröffnen und damit das Fieber zum Abfall zu bringen. Ist allerdings die Eiterung schon auf die Sinus cavernosi oder sonstige venöse Hirnsinus fortgeschritten, wie dies die Sektion in den Leberschen und andern Fällen nachwies, so dürfte jede Therapie zu spät kommen.

Zum Schlusse meiner Arbeit ist es mir eine angenehme Pflicht, Herrn Prof. Dr. Schirmer für die gütige Überlassung der Fälle und für die freundliche Durchsicht der Arbeit meinen verbindlichsten Dank auszusprechen.

Lebenslauf.

Ich, Christian Hermann Niemann, wurde am 28. X. 1875 zu Helmstedt als Sohn des Lederhändlers Albert Niemann geboren. Ich besuchte die Bürgerschule und das Gymnasium meiner Vaterstadt und erwarb Ostern 1896 das Zeugnis der Reife. Ich widmete mich dann dem Studium der Medicin und zwar in Göttingen 1 Sem., München 3 Sem., Bonn 1 Sem. und in Greifswald 4. Sem. Die ärztliche Vorprüfung bestand ich in München im März 1898. Die Staatsprüfung für Ärzte begann ich am 12. November 1900 und vollendete sie am 30. Januar 1901 vor der Prüfungskommission zu Greifswald. Das Colloquium medicum bestand ich am 4. Februar 1901.

Während meiner Studienzeit besuchte ich die Vorlesungen, Kliniken und Kurse folgender Herren:

In Göttingen:

Merckel.

In München:

v. Baeyer, Cremer, v. Kupffer, v. Lommel, Mollier, Rückert, Pauly, v. Voit.

In Bonn:

Binz, Doutrelepont, Köster, Leo, Schmidt.

In Greifswald:

Arndt, Beumer, Bier, Busse, Gebhard, Grawitz, Helferich, Hoffmann, Krehl, Leick, Loeffler, Martin, Mosler, Peiper, Pernice, Schirmer, Schulz, Strübing, Tilmann.

Allen diesen meinen hochverehrten Lehrern spreche ich an dieser Stelle meinen ehrerbietigsten Dank aus.

Thesen.

I.

Bei retrobulbärem Abscess ist eine möglichst frühzeitige Incision zu machen.

II.

Für eine allgemeine Einführung der Leichenverbrennung bestehen vom hygienischen Standpunkte aus keine Gründe.

III.

Bei der Ernährung der Säuglinge mit Kuhmilch ist der Auswahl des Futters für die Kühe eine grössere Sorgfalt als bisher zu widmen.

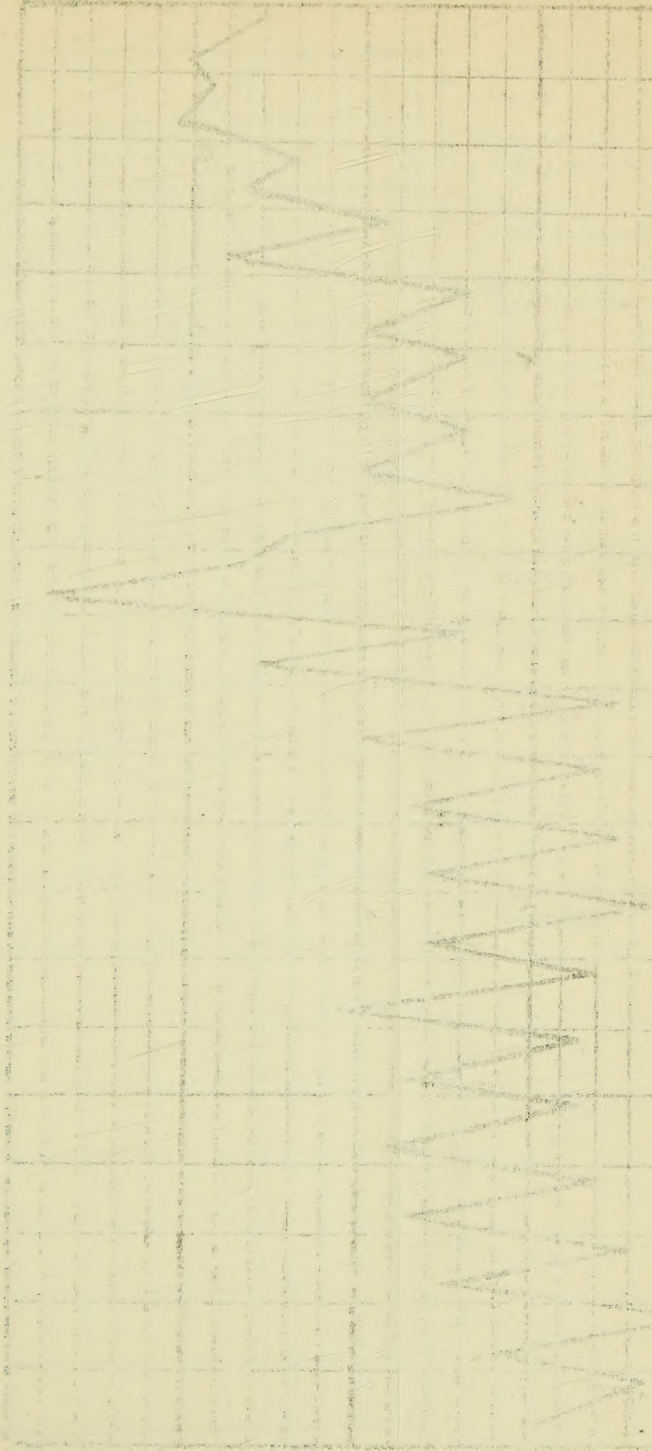

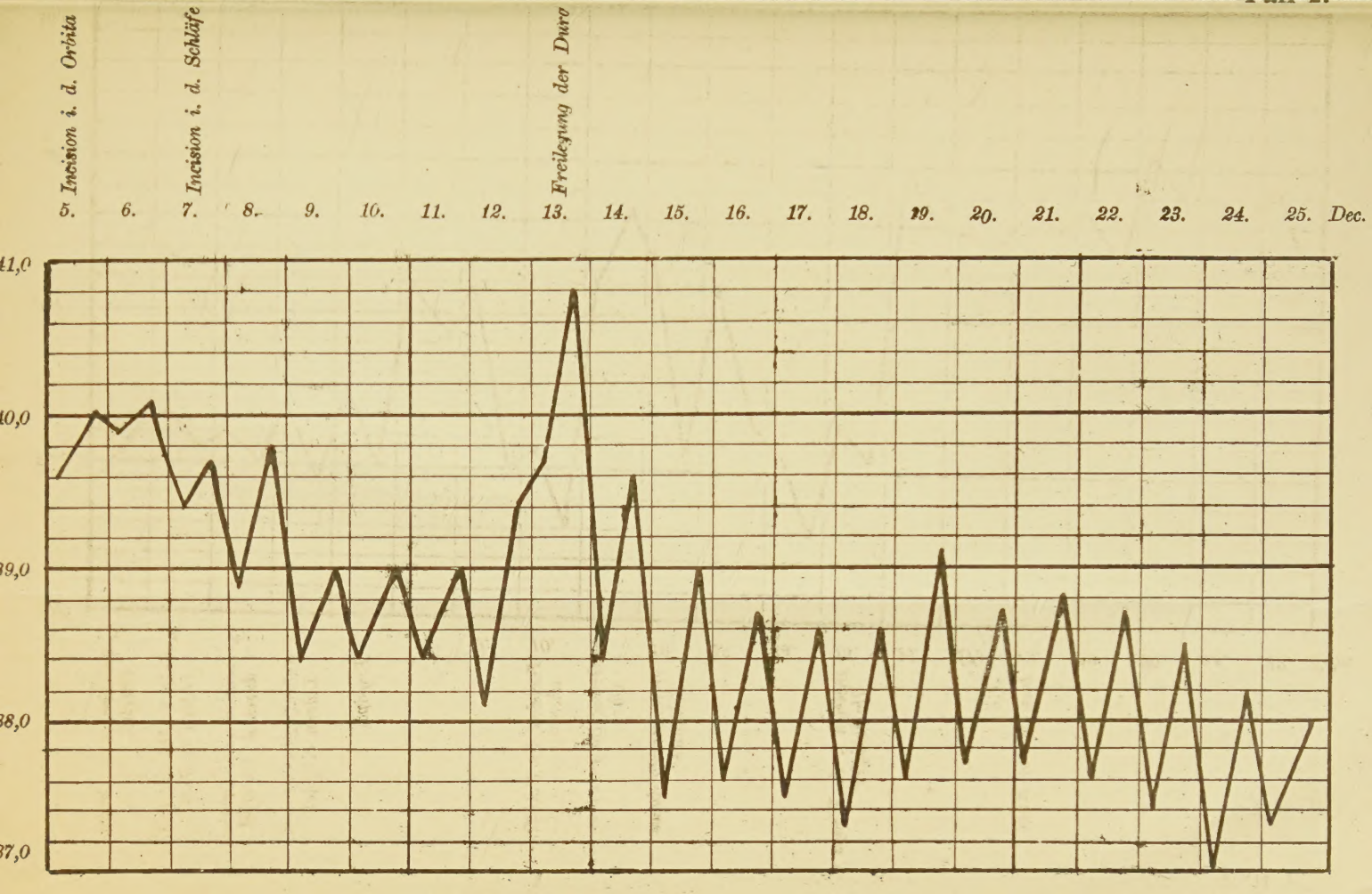
Incision i. d. Orbita
Incision i. d. Schläfe
Freilegung der Dura
5. 6. 7. 8. 9. 10. 11. 12. 13. 14. 15. 16. 17. 18. 19. 20. 21. 22. 23. 24. 25. Dec.
41,0
40,0
39,0
38,0
37,0

Fall 1.

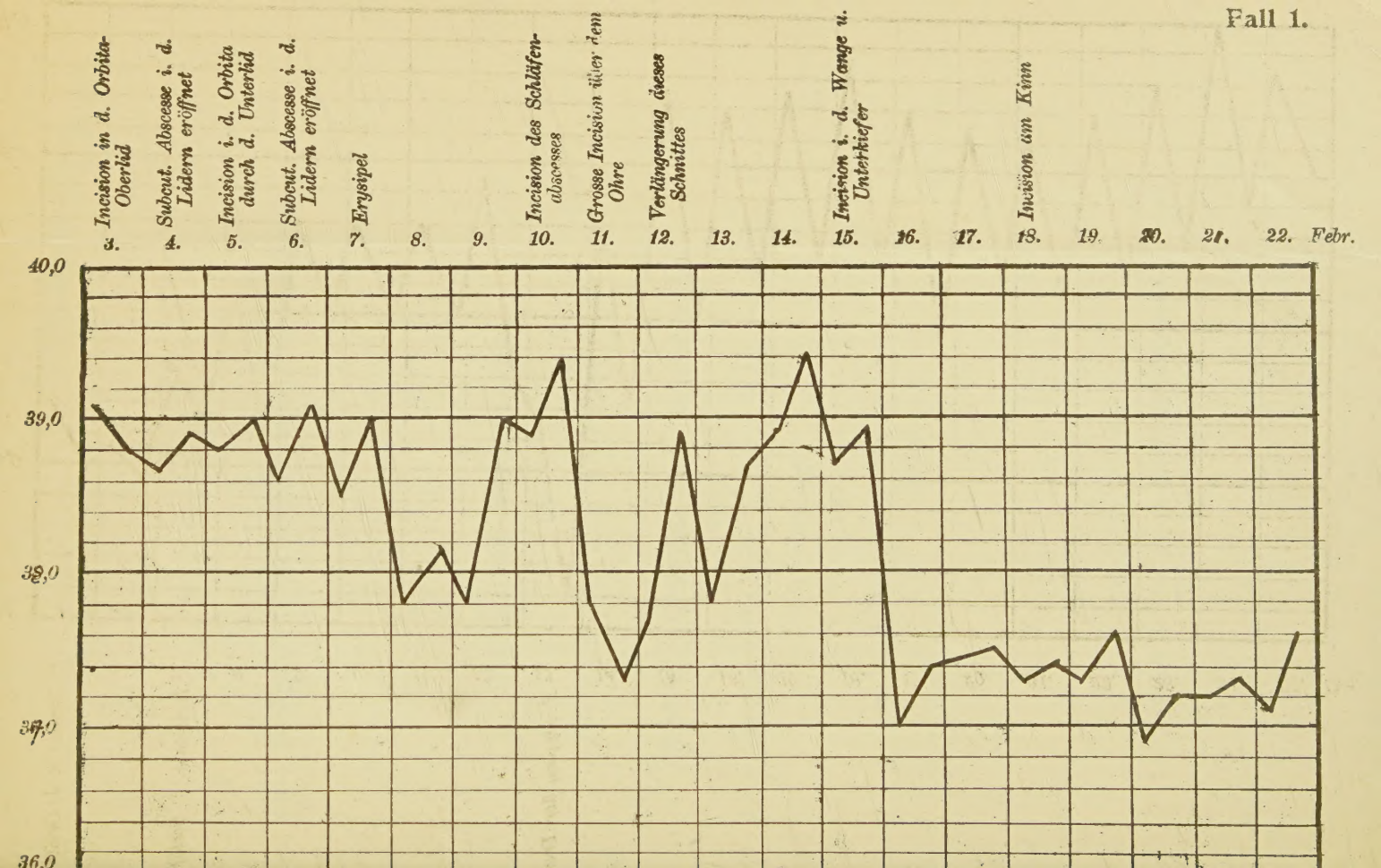
Incision in d. Orbita-Oberlid
Subcut. Abscesse i. d. Lidern eröffnet
Incision i. d. Orbita durch d. Unterlid
Subcut. Abscesse i. d. Lidern eröffnet
Erysipel
Incision des Schläfen-abscesses
Grosse Incision über dem Ohre
Verlängerung dieses Schnittes
Incision i. d. Wange u. Unterkiefer
Incision am Kinn
3. 4. 5. 6. 7. 8. 9. 10. 11. 12. 13. 14. 15. 16. 17. 18. 19. 20. 21. 22. Febr.
40,0
39,0
38,0
37,0
36,0